



# POTVRZENÍ O RTG VYŠETŘENÍ NA DYSPLAZII KYČELNÍCH KLOUBŮ

CERTIFICATE OF RADIOLOGICAL HIP DYSPLASIA EXAMINATION



**Pes / Dog** Plemeno / Breed: **Golden retriever/GR/**

**Pohlaví / Sex:** **Pes / Male** Datum narození / Date of birth: **23.05.2019**

**Jméno a chovatelská stanice / Name and breed station:** **Master Sneh Tatier**

**Plemenná kniha / Studbook:** **ČLPIGR** Číslo zápisu / Registration nr.: **21241**

**Tetovací číslo, čip / Tatoo, chip nr.:** **900182001894092** **Barva / Color:** **zlatá, dlouhá**

**Majitel / Owner:** **Jméno / Name:** **Martin Luňák**

**Adresa / Adress:** **Urbánkova 1282, 676 02 Moravské Budějovice 2** **E-mail:** **info@nicefriend.cz**

**Vyšetření / Examination** Rentgenové snímky zhotoveny dne / X-Rays made on: **08.06.2020**

**Jméno veterinárního lékaře-zhotovitele rtg snímku / Name of veterinary surgeon submitting radiograph:**

**MVDr. Robert Snášil, Ph.D., IČ 03160149**

**Adresa / Adress:** **Veter.klinika, Podveská 20, 624 00 Brno 24 (Komin)**

**E-mail:** **veterina-info@seznam.cz**

Potvrzují, že rentgenogram kyčelních kloubů psa označeného výše uvedenými identifikačními znaky zhotovený dne 08.06.2020 je v souladu s předpisy pro posuzování dysplazie kyčelních kloubů.

I certify that the radiograph relating to the dog identified above was taken on the following date 08.06.2020 and in conformity with the provisions of the Hip Dysplasia Scheme Procedure Notes.

**MVDr. Robert Snášil, Ph.D.**  
veterinární lékař  
reg. č. KVL: 6351

Podpis a razítko veterinárního lékaře  
Veterinary Surgeon's Signature and stamp:

Podpis majitele  
Owner's Signature:

## Hodnocení RTG snímku podle FCI / FCI classification of radiographic evaluation

(Zakroužkujte příslušnou možnost / Circle the relevant)

Výsledné hodnocení rtg Final evaluation	Bez příznaků DKK No signs of HD	Hraniční stupeň DKK Borderline HD	Lehký stupeň DKK Mild HD	Střední stupeň DKK Moderate HD	Těžký stupeň DKK Severe HD
	<b>A</b>	<b>B</b>	<b>C</b>	<b>D</b>	<b>E</b>

Klasifikace / Classification:

A = Bez příznaků dysplazie kyčelního kloubu / No signs of Hip Dysplasia

B = Téměř normální kyčelní kloub / Near normal hip joints

C = Lehká dysplazie kyčelního kloubu / Mild Hip Dysplasia

D = Střední dysplazie kyčelního kloubu / Moderate Hip Dysplasia

E = Těžká dysplazie kyčelního kloubu / Severe Hip Dysplasia

Tímto potvrzují, že stupeň hodnocení dysplazie kyčelních kloubů na základě posouzení rentgenogramu psa označeného výše uvedenými identifikačními znaky odpovídá klasifikačnímu schématu FCI.

I hereby certify that the score of the radiograph submitted for the dog identified above was produced using the scoring criteria of the FCI protocol.

Vyhodnocení bylo provedeno dne / The evaluation was made on: **12/6 2020**

Ev. č. snímku / X-Ray nr.: **052/GR** Kým / By:

E-mail:

**MVDr. Milan SNÁŠIL, CSc.**  
Veterinární klinika  
Podveská 20, 624 00 Brno  
tel.: 549 251 419  
KVL: 2441, www.snasil.cz

Podpis a razítko / Signature and stamp

Proti výsledku posouzení se můžete odvolat do 30 dní od doručení nálezu k předsedovi odvolací komise Klubu posuzovatelů dědičných ortopedických vad psů Komory veterinárních lékařů České republiky na adresu: Prof. MVDr. Alois Nečas, Ph.D., Veterinární a farmaceutická univerzita Brno, Palackého 1 - 3, 612 42 Brno.





# POTVRZENÍ O RTG VYŠETŘENÍ NA DYSPLAZII LOKETNÍCH KLOUBŮ

## CERTIFICATE OF RADIOLOGICAL ELBOW DYSPLASIA EXAMINATION



### Pes/Dog

Plemeno/Breed: **Golden retriever/GR/**

Pohlaví/Sex:  Pes/Male  Fena/Female

Barva/Color: **zlatá,dlouhá**

Datum narození/Date of birth: **23.05.2019**

Jméno a chovatelská stanice/ Name and breed station: **Master Sneh Tatier**

Plemenná kniha/ Studbook: **ČLP/GR**

Číslo zápisu/Registration nr.: **21241**

Tetovací číslo, čip/Tattoo, chip nr.: ..... , **900182001894092**

### Majitel/Owner

Jméno/Name: **Martin Luňák**

Adresa/Address: **Urbánkova 1282, 676 02 Moravské Budějovice 2**

E-mail: **info@nicefriend.cz**

### Vyšetření/Examination

Rentgenové snímky zhotoveny dne/X-Rays made on: **08.06.2020**

Jméno veterinárního lékaře-zhotovitele rtg snímků/ Name of veterinary surgeon submitting radiograph:

**MVDr. Robert Snášil, Ph.D., IČ 03160149**

Adresa/Address: **Veter.klinika, Podveská 20, 624 00 Brno 24 (Komín)**

E-mail: **veterina-info@seznam.cz**

Potvrzuji, že rentgenogram loketních kloubů psa označeného výše uvedenými identifikačními znaky zhotovený dne 08.06.2020 je v souladu s předpisy pro posuzování dysplazie loketních kloubů.

*I certify that the radiograph relating to the dog identified above was taken on the following date 08.06.2020 and in conformity with the provisions of the Elbow Dysplasia Scheme Procedure Notes.*

**MVDr. Robert Snášil, Ph.D.**  
veterinární lékař  
reg. č. KVL: 6351

Podpis a razítko veterinárního lékaře  
*Veterinary Surgeon's Signature and stamp:*

Podpis majitele  
*Owner's Signature:*

### Vyhodnocení rtg snímků/Classification of radiographic evaluation

(Zakroužkujte příslušnou možnost/ Circle the relevant )

#### IEWG

Levá/left	<u>0</u>	1	2	3
Pravá/right	<u>0</u>	1	2	3

#### Klasifikace/Classification :

0 = Bez příznaků dysplazie loketního kloubu / No signs of arthrosis

1 = Mírné příznaky dysplazie loketního kloubu (osteofyty do velikosti 2 mm kdekoliv v loket. kloubu) / Osteophyte formation of less than 2 mm anywhere in the elbow joint

2 = Střední osteoartróza (osteofyty velikosti 2-5 mm kdekoliv v loket. kloubu) / Osteophyte formation of 2 - 5 mm anywhere in the elbow joint

3 = Těžká osteoartróza nebo primární léze (osteofyty větší než 5 mm kdekoliv v loket. kloubu, nebo primární léze FCP, UAP, OCD a jiné) / Osteophyte formation of more than 5 mm anywhere in the elbow joint or primary lesions (FCP, UAP, OCD and other)

Tímto potvrzuji, že stupeň hodnocení dysplazie loketních kloubů na základě posouzení rentgenogramu psa označeného výše uvedenými identifikačními znaky odpovídá klasifikačnímu schématu IEWG.

*I hereby certify that the score of the radiograph submitted for the dog identified above was produced using the scoring criteria of the IEWG protocol.*

Vyhodnocení bylo provedeno dne/The evaluation was made on: **12/6 2020**

Ev. č. snímku/X-Ray nr.: **052/GR**

Kým/By: .....

E-mail: .....

**MVDr. Milan SNÁŠIL, CSc.**  
Veterinární klinika  
Podveská 20, 624 00 Brno  
tel.: 549 251 419  
KVL: 2441, www.snasil.cz

Podpis a razítko  
*Signature and stamp:*



**POTVRZENÍ O RTG VYŠETŘENÍ NA  
OSTEOCHONDRITIS DISSECANS (OCD)  
RAMENNÍCH KLOUBŮ**

**CERTIFICATE OF RADIOLOGICAL OSTEOCHONDRITIS DISSECANS OF SHOULDER JOINTS  
EXAMINATION**



**Pes/Dog**

Plemeno/Breed: **Golden retriever/GR/**

Pohlaví/Sex:  Pes/Male  Fena/Female

Barva/Color: **zlatá, dlouhá**

Datum narození/Date of birth: **23.05.2019**

Jméno a chovatelská stanice/Name and breed station: **Master Sneh Tatier**

Plemenná kniha/Studbook: **ČLP/GR**

Číslo zápisu/Registration nr.: **21241**

Tetovací číslo, čip/Tattoo, chip nr.: ....., **900182001894092**

**Majitel/Owner**

Jméno/Name: **Martin Luňák**

Adresa/Address: **Urbánkova 1282, 676 02 Moravské Budějovice 2**

E-mail: **info@nicefriend.cz**

**Vyšetření/ Examination**

Rentgenové snímky zhotoveny dne/X-Rays made on: **08.06.2020**

Jméno veterinárního lékaře-zhotovitele rtg snímků/Name of veterinary surgeon submitting radiograph

**MVDr. Robert Snášil, Ph.D., IČ 03160149**

Adresa/Address: **Veter.klinika, Podveská 20, 624 00, Brno 24 (Komín)**

E-mail: **veterina-info@seznam.cz**

Potvrzují, že rentgenogram ramenních kloubů psa označeného výše uvedenými identifikačními znaky zhotovený dne 08.06.2020 je v souladu s předpisy KVL ČR a doporučením FCI pro posuzování osteochondritis dissecans (OCD) ramenních kloubů.

*I certify that the radiograph relating to the dog identified above was taken on the following date 08.06.2020 and in conformity with the provisions KVL ČR and recommendations of the FCI.*

**MVDr. Robert Snášil, Ph.D.**  
veterinářský lékař  
reg. č. KVL: 6351

Podpis a razítko veterinárního lékaře  
*Veterinary Surgeon's Signature and stamp:*

Podpis majitele  
*Owner's Signature:*

**Vyhodnocení rtg snímku/Classification of radiographic evaluation**

(Zakroužkujte příslušnou možnost/ Circle the relevant)

Levá končetina / Left limb

nepoškozen / clear

poškozen / afflicted

Pravá končetina / Right limb

nepoškozen / clear

poškozen / afflicted

Tímto potvrzují, že hodnocení osteochondritis dissecans (OCD) ramenních kloubů na základě posouzení rentgenogramu psa označeného výše uvedenými identifikačními znaky odpovídá vnitřním předpisům KVL ČR a doporučení FCI.

*I hereby certify that the score of the radiograph submitted for the dog identified above was produced using the scoring criteria of the FCI protocol.*

Vyhodnocení bylo provedeno dne/The evaluation was made on:

Ev. č. snímku/X-Ray nr.:

**052/GR**

**12/6 2020**

Kým/By:

E-mail:

**MVDr. Milan SNÁŠIL, CSc.**  
Veterinární klinika  
Podveská 20, 624 00 Brno  
tel.: 549 251 419  
KVL: 2441, www.snasil.cz

Podpis a razítko  
*Signature and stamp:*

Proti výsledku posouzení se můžete odvolat do 30 dní od doručení nálezu k předsedovi odvolací komise Klubu posuzovatelů dědičných ortopedických vad psů Komory veterinárních lékařů České republiky na adresu: Prof. MVDr. Alois Nečas, Ph.D., Veterinární a farmaceutická univerzita Brno, Palackého 1-3, 612 42 Brno.





# RETRIEVER KLUB-CZ CERTIFIKÁT



## o RTG vyšetření na dysplazii kyčelních kloubů (HD)

Plemeno: LR  GR  FCR  NSDTR  CCR  CHBR

pes / fena

Jméno psa: MATEJ SNEH TATIER

ČLP: 62121241 Narození: 23.5.2019 Tet.č./čip: 90018211894092

Otec: DUTCH CONSOLIDATION SPY VO SPY

Matka: KANDANDA SNEH TATIER

Majitel:

Chovatel:

**Martin Luňák**

Urbánkova 1282  
676 02 Moravské Budějovice

tel: 733 166 173

**Martin Luňák**

Urbánkova 1282  
676 02 Moravské Budějovice

tel: 733 166 173

### Pokyny pro rentgenologa:

1. Pro posouzení musí být:

- symetrická poloha
- zadní končetiny paralelně navzájem i s plochou stolu
- česky musí být promítnuty do středu kolenních kloubů
- připojit označení

### Potvrzení veterináře:

- Záznam o pořízení rtg snímku do rodokmenu
- Datum provedení snímku
- Razítko a podpis pořizovatele snímku

- 8 - 06 - 2020

MVDr. Robert Šnášil, Ph.D.  
veterinární lékař  
reg. č. KVL: 6354

**Vyplněný certifikát odešlete: originál majiteli psa, obě kopie RK CZ, P.O.BOX 7, 783/13 Štěpánov**

Posouzení polohy míry  
napjatých končetin  
Pozice SHF a DOA  
(střed hlavičky femuru  
a dorzární okraj acetabula)

- symetrické  
 dobře nastavené  
 SHF mediální DOA (>1-2mm)  
 SHF se mírně překrývá s DOA

- asymetrické  
 nedost. nastavené  
 SHF laterální DOA (až 5 mm)  
 SHF laterální k DOA (6-10mm)  
 SHF laterální k DOA (více jak 10 mm nebo luxace)

Šířka kloubního prostoru

- úzký  
 mírně divergentní  
 paralelně s hlavičkou femuru  
 horizontální v later. čtvrtině  
 mírně zploštělý  
 mírně exostozy

- středně divergentní  
 výrazně divergentní  
 dvojitý povrch  
 výrazně zploštělý  
 střední exostozy  
 DOA není, acetabulum výrazně deformované

Kraniolaterální okraj  
acetabula

- souměrná  
 mírně ztlustělá

- středně ztlustělá  
 výrazně ztlustělá  
 smíšený s later. okrajem  
pánve nebo není

Hlavička femuru

- zaoblená, hladká  
 mírně zploštělá  
 dobře ohraničený  
 cylindrický  
 mírně exostozy  
 neviditelná  
 lineární pruh do 1 mm  
 okrajově v pozici  
 s končetinami ve flexi

- středně zploštělá  
 těžce deformovaná  
 střední exostozy  
 masivní exostozy

Krček femuru

Morganova linie

- dobře definovatelný (do 3 mm)  
 široký, nepravidelný (nad 3 mm)  
 včleněný nebo překrytý  
 exostazemi

Norbergův úhel

LP

LP

### Hodnocení výsledného stupně

Posudek odmítnut pro:

vadnou polohu

špatnou tech. kvalitu

A	B	C	D	E
0	1	2	3	4

L

P

A	B	C	D	E
0	1	2	3	4

Datum: 12/6 2020

MVDr. Michal Šnášil, CSc.  
Veterinární klinika  
Razítko a podpis posuzovatele  
tel.: 549 251 419  
KVL: 2441, www.snasil.cz

Tento certifikát je vyhotoven ve třech provedeních: Originál – majiteli psa, 1.kopie – archiv RKCZ, 2.kopie – hl. poradce chovu





# RETRIEVER KLUB-CZ



## CERTIFIKÁT O RTG vyšetření na dysplazii loketních kloubů (ED)

Plemeno: LR  GR  FCR  NSDTR  CCR  CHBR  pes / fena

Jméno psa: MATEJ SNEH TATIER

ČLP: 621/20257 Narození: 23.5.2019 Tet.č./čip: 920 182 007 894 092

Otec: DUTCH CONSOLIDATION SPY VS SPY

Matka: KANANDA SNEH TATIER

Majitel: Martin Luňák  
Urbánkova 1282  
676 02 Moravské Budějovice  
tel.: 733 166 173

Chovatel: Martin Luňák  
Urbánkova 1282  
676 02 Moravské Budějovice  
tel.: 733 166 173

### Potvrzení veterináře:

- Potvrzuji kontrolu průkazu původu vyšetřeného psa
- Potvrzuji kontrolu identifikace psa
- Vyšetřený pes byl sedován preparátem:

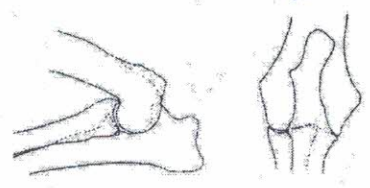
Dr. Miloš Šnášil, Ph.D.  
veterinární lékař  
reg. č. KVL: 6351

Datum: - 8 -06- 2020

Podpis a razítko:

### Pokyny pro rentgenologa:

- pro posouzení musí být snímek zhotoven ve správné poloze zvířete – viz. Vnitřní předpis KVL ČR
- připojit označení



### Hodnocení výsledného stupně:

LOKET	STUPEŇ 0	STUPEŇ I	STUPEŇ II	STUPEŇ III	Neposouzeno pro:
PRAVÁ	X				<input type="checkbox"/> špatnou polohu
LEVÁ	X				<input type="checkbox"/> špatnou tech.kvalitu

Poznámka (OCD, případně jiné nálezy):

Datum: 12/6 2020

Razítko a podpis posuzovatele:

MVDr. Miloš ŠNÁŠIL, CSc.  
Veterinární klinika  
Podveská 20, 624 00 Brno  
tel.: 549 251 419  
KVL: 2441, www.snasil.cz